

SVEUČILIŠTE U ZAGREBU  
Fakultet elektrotehnike i računarstva  
Zavod za elektroničke sustave i obradbu informacija

# **Biomedicinska instrumentacija**

UPUTE ZA LABORATORIJSKE VJEŽBE

Autori teksta:  
dr.sc. Siniša Sovilj  
mag.ing. Darko Trogrlić  
prof.dr.sc. Ratko Magjarević  
prof.dr.sc. Ante Šantić

Zagreb, 2011.

## Ultrazvuk

### Oprema

U ovoj vježbi potrebna je sljedeća oprema:

- CGR Ultrasonic Logic 7 sonographic instrument
- ultrazvučni gel

### Teorijske napomene

**Ultrazvuk** je naziv za zvuk frekvencije više od praga ljudske čujnosti. Zdravo ljudsko uho ima gornju frekvenciju čujnosti oko 20 kHz. Frekvencije medicinskog ultrazvuka koji se koristi u dijagnostičke svrhe u rasponu su između 0.5 MHz i 20 MHz.

Biomedicinski ultrazvuk primjenjuje se u obstetrici, u ginekologiji, u dijagnostici gornjeg abdomena, u otkrivanju raka grudi, u kardiologiji, u neurologiji, u psihijatriji, u dijagnostici mozga, oftamologiji itd.

Ultrazvuk se temelji na fenomenu eksponencijalne atenuacije intenziteta zvuka prolaskom kroz tkivo. Razlog ovog fenomena je apsorpcija energije i divergencija zvučne zrake, no najveći dio odaslane zrake se reflektira nazad predajniku ako zraka naiđe na granicu različitih tkiva ili organa. Odnos intenziteta refleksije i transmisije ovisi o brzini i akustičkoj impedanciji tkiva  $Z$  ( $Z = \rho \cdot v$  [ $\text{kg/m}^2\text{s}$ ], gdje je:  $\rho$  gustoća medija,  $v$  brzina ultrazvuka u mediju). Ako je akustička impedancija između dva medija različita, odnos između propagirane i reflektirane energije može se izračunati kao:

$$R = \frac{(Z_2 - Z_1)^2}{(Z_2 + Z_1)^2} \cdot 100\%$$

**Table 1. Akustičke osobine tkiva na frekvenciji 1 MHz.**

Tkivo	Brzina [m/s]	Impedancija [ $\text{kg/m}^2\text{s}$ ]	Apsorpcija [dB/cm]
Voda	1500	1.5	$0.02 \cdot 10^{-2}$
Krv	1570	1.61	0.18
Mišići	1585	1.7	1.3 – 3.3
Mast	1450	1.38	0.63
Jetra	1550	1.57	0.94
Mozak	1540	1.58	0.85
Lubanja	4080	7.8	20
Zrak	340	0.004	12

Zašto nije moguća ultrazvučna dijagnostika pluća?  
Zašto je apsorpcija izražena u dB?

U medicinskoj dijagnostici piezoelektrički efekt koristi se kao ultrazvučni pretvornik. Uobičajeno je da se isti pretvornik koristi kao predajnik (*transmitter*) i kao prijemnik (*receiver*) za reflektirajuće valove. Naizmjenice, ultrazvučni predajnik generira paketa ultrazvučnog signala, te potom postaje prijemnik reflektiranih valova. Jedan od materijala koji

posjeduje dobre piezoelektričke osobine je kvarc ( $\text{SiO}_2$ ), ali rijetko se koristi kao pretvornik. Materijali izrađeni od sintetičke keramike poput barij-titanata ( $\text{BaTiO}_3$ ) posjeduju bolje mehaničke osobine.

Dijagnostički ultrazvuk može raditi u više prikaza (*mode*) rada ovisno o željenoj dijagnostičkoj namjeni: A-prikaz, B-prikaz and M-prikaz.

### A-prikaz (*Amplitude-mode*)

Ultrazvučni val se odašilje u tijelo. Kada propagirajući val naiđe na prepreku ili granicu različitih akustičkih impedancija događa se refleksija. Na ekranu osciloscopa odmak je proporcionalan intenzitetu reflektiranog vala. Proces se ponavlja 100 puta/minuti. A-prikaz najčešće se koristi za mjerenje dubine i razmaka između organa i tkiva, te u dijagnostici mozga (lezije tkiva, hematomi, asimetrije moždanih hemisfera, itd.). A-prikaz najjednostavniji je oblik korištenja ultrazvuka u medicinskoj dijagnostici te je razvojem tehnologije zamijenjen naprednijim prikazima.

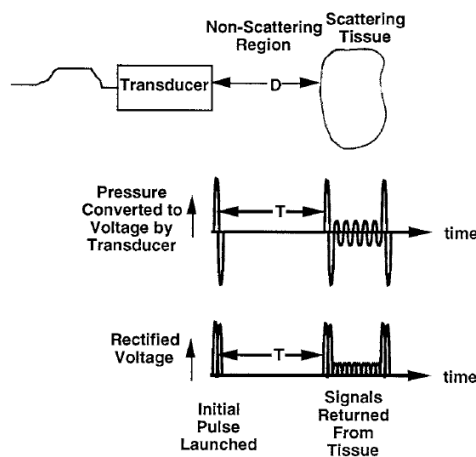


Figure 1. Princip rada A-prikaza.

### B-prikaz (*Brightness-mode, 2D mode*)

B-prikaz najčešće je korišten prikaz u ultrazvučnoj dijagnostici, a primjenjuje se za identifikaciju anatomskih struktura. Na ekranu osciloscopa, osvijetljenje točke proporcionalno je intenzitetu reflektiranog vala. B-prikaz omogućuje dobivanje kontura anatomskih struktura u 2D ravnini. B-prikaz dobiva se pomicanjem uske ultrazvučne zrake kroz područje koje se pregledava uz istovremeno odašiljanje i detektiranje eha uzduž usko poredanih linija senzora. Vertikalna pozicija svake svijetle točke određena je vremenskim kašnjenjem između odaslanog impulsa i reflektiranog eha, dok je horizontalna pozicija određena pozicijom prijemničkog senzornog elementa pretvornika.

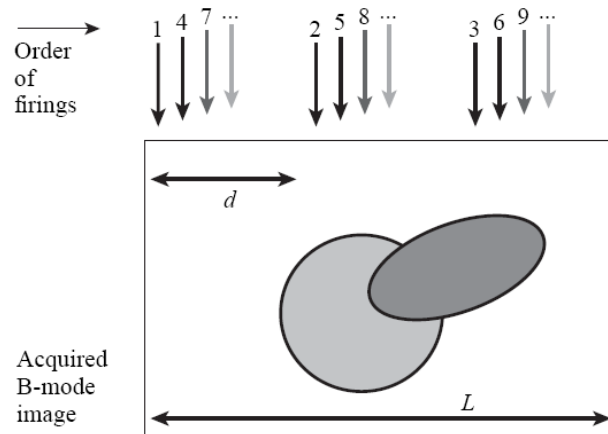


Figure 2. Principle of operation in B-mode.

### M-prikaz (*Motion-mode, TM-mode*)

M prikaz koristi se za prikazivanje pomičnih dijelova tijela (također se naziva *time-motion mode* ili *TM-mode*). Uobičajen je u kardiologiji te specifično u dijagnostici srčanih mana fetusa. Primjenom B-prikaza uz snimanje i pomicanje prikaza omogućuje vizualizaciju anatomskih struktura kao funkcije vremena. U M-prikazu, ultrazvučna sonda je stacionarna, dok se eho sa pomičnih reflektirajućih dijelova prima u različitim vremenskim trenucima.

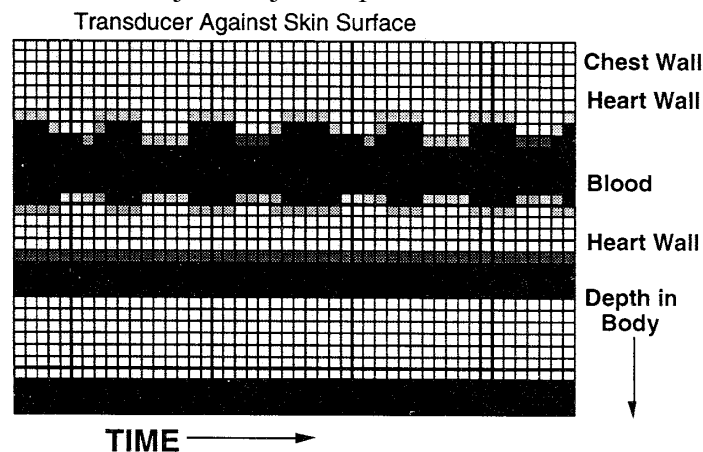


Figure 3. Princip rada u M-prikazu.

### Rad u laboratoriju:

#### 1. Ispitivanje ultrazvučne sonde sa i bez gela.

- Uzmite ultrazvučnu sondu u jednu ruku te pomičite prst ili olovku preko površine bez postavljenog gela. Promotrite dobiveni prikaz. Ponovite postupak uz tanak sloj gela na površini sonde. Promotrite dobiveni prikaz. Zašto je nužno imati gel kako bi se dobila slika?
  
- Sonda sadrži oko 64 ultrazvučna pretvornika. Ispitajte ih pomicanjem olovke po površini sonde. Da li svi ispravno rade?

**2. Ispitivanje orijentacije pretvornika.**

- Kod korištenja linearne ultrazvučne sonde za pregledavanje tijela nužno je odrediti orijentaciju kako bi se jasno mogle interpretirati dobivene slike. Odredite koja strana sonde predstavlja lijevi dio prikaza na ekranu, a koja desni dio prikaza na ekranu. Koju biste orijentaciju koristili za pregledavanje abdomena i zašto?

**3. Mjerenje debljine šake.**

- Stavite gel u ispruženu šaku i pritisnite sondu. Promotrite dobivenu sliku na ekranu te promijenite postavke pojačala s ciljem promjene slike. Objasnite zašto se te promjene događaju? Koristite markere kako biste odredili debljinu šake. Koliko iznosi debljina vaše šake?

**4. Prikaz organa abdomena.**

- Stavite gel na kožu ispod desnog rebra. Pritisnite sondu te ju pomalo pomičite / mijenjajte nagib. Koje organe očekujete vidjeti na toj poziciji? Usporedite dobivenu sliku sa slikom presjeka ljudskog abdomena.

**5. Prikaz toraksa.**

- Stavite gela na kožu preko rebra te pritisnite sondu okomito na rebra. Objasnite dobivanje crnih traka u prikazu.

**6. M-prikaz srca.**

- Postavite gel na kožu ispod lijevog rebra. Pritisnite sondu na kožu te ju pomalo pomičite i/ili mijenjajte nagib. Koje organe možete očekujete? Možete li prepoznati pomicanje organa? Uključite M-prikaz i objasnite što vidite na tom prikazu?

**7. Prikaz slike fantomskog modela.**

- Prijašnji zadaci omogućili su vam da dobijete kvalitativni osjećaj kako se nastaje slika upotrebom ultrazvuka. U ovom djelu vježbe koristi će se fantomski model poznatih svojstava, kako bi se tehnički vrednovalo i

kalibriralo ultrazvučni prikaz. Snimite fantomski model u svim mogućim prikazima ultrazvučnim uređajem i precrtajte dobivene slike.

- Izmjerite udaljenost između žica kursorom i usporedite ih sa vrijednostima izmjerenim metrom.
  
- Promijenite pojačanje i pobliže pogledajte sliku postavljenih žica. Da li slika doista odgovara presjecima žica? Kakve su razlike?
  
- Ulite u plastični bazen vodu. Što možete uočiti na slici?